(AUC)为0.87大于单项检测及其他两项联合诊断时的面积($P<0.05$),有统计学意义;DKK1与NSE联合检测对小细胞肺癌诊断与DKK1及传统单项NSE诊断的敏感性与特异性升高不明显($P<0.05$),没有统计学意义。但是DKK1与NSE联合检查ROC曲线下面积(0.79)与单项检测DKK1(0.76)及NSE(0.75)比较ROC曲线下面积增大,诊断小细胞肺癌效能更佳。与文献报道一致[7]。肺癌血清DKK1浓度在转移组(45.8±18.6)要明显高于未转移组(28.5±6.9),$P<0.05$,有显著统计学意义。说明DKK1与肺癌的侵袭性有关,参与了肺癌的远处转移,DKK1具有观察肺癌转移的临床应用价值。我们还观察到肺癌患者在手术切除癌组织后10天观测血清DKK1浓度下降明显与手术前7天相比$P<0.05$,差异有显著统计学意义。这说明大量DKK1是由癌组织分泌进入血液并且与癌组织的活动性有一定关系。由此可以将DKK1作为肺癌手术、放疗、化疗后观察癌组织存活状态及观察复发的指标。

总之,我们用ELISA方法检测肺癌患者血清中DKK1浓度。根据不同病理类型,是否转移及手术前后进行比较得出血清DKK1浓度可以对肺癌进行早期诊断判预后及可以检测复发。DKK1与传统的肺癌血清标志物SCC、CYFRA21-1相结合对肺癌诊断的灵敏性与特异性明显提高。

参考文献

1 MountainCF. Revisionsinthe International Sys-tem for Staging Lung Cancer.[J] Chest,1997,111:1710-1717

2 万锦平,黄建安,刘皓,等.血清SCC2 Ag、CYFRA212 1、NSE、CEA联合检测对肺癌的诊断价值[J].临床肺科杂志,2007,12(2):111-112

3 Tani wa ki M, Daigo Y, Ishika wa N, *et al*. Gene expression pro-files of small-celllung cancers[J]: molecularsigna-tures of lung cancer[J]. Int Oncol,2006,29:567-575

4 Yamabuki T, Takano A, Hayama S, *et al*. Dikkopf-1asanovel serologic and prognostic biomarker for lung and esophageal carcinomas[J]. Cancer Res,2007,67:2517-2525

5 Kawano Y, Kyp ta R. Secreted antagonists of theWnt signalling pathway[J]. Cell Sci, 2003, 116: 26272-2634

6 Fedi P, Bafico A, Nieto Soria A, *et al*. Isolation and biochemical characterization of the human DKK1 homologue, a novel inhibitor of mammalian Wnt signaling[J]. Biol Chem,1999,274: 19465-19472

7 ShiLeSheng, GangHuang, BinYu, *et al*. Clinical Significance and Prognostic Value of Serum Dickkopf-1 Concentrationsin Patients with Lung Cancer[J]. Clinical Chemistry,2009,55(9) 1656-1664

(收稿:2010-07-13)

锁孔经后颞下联合经脉络裂入路至环池的显微解剖研究

王　昊　俞文华　车志豪　张祖勇　张　荣

摘　要　目的　研究锁孔经后颞下联合经脉络裂入路至环池的显微解剖并定量测定显露范围。**方法**　在8例16侧成人尸头标本上,采用锁孔经后颞下联合经脉络裂入路显露环池,并在导航下定量测量显露范围。　**结果**　选择合适的锁孔骨窗行经后颞下入路时,Labbe's静脉多数不影响操作,可较好显露三叉神经、大脑后动脉P2a段和脑干外侧面。在同一骨窗中行经脉络裂入路时,向尾侧牵拉海马体后,穹隆伞至外侧膝状体垂直距离由5.28±0.46mm增至11.18±0.57mm,除1例外,均可较好显露大脑后动脉P2p段。**结论**　锁孔经后颞下和经脉络裂入路可以分别显露环池下部和上部。MRI冠状位上,海马旁回内缘中点可以作为两种入路选择的解剖标志点。

关键词　锁孔入路　后颞下　脉络裂　环池　定量测定

Posterior Subtemporal Keyhole Approach Combined with Transchoroidal Approach to the Region Around Ambient Cistern: Anatomic Study and Quantitative Analysis. *Wang Hao, Yu Wenhua, Che Zhihao, Zhang Zuyong, Zhang Rong. Department of Neurosurgery, Hangzhou First People's Hospital, Zhejiang 310006, China*

基金项目:浙江省卫生厅科研基金资助项目(2009A164)

作者单位:310006　杭州市第一人民医院神经外科(王昊、俞文华、车志豪、张祖勇);复旦大学附属华山医院神经外科(张荣)

通讯作者:王昊,电子信箱:capsomere@163.com

Abstract　Objective　To study microsurgical anatomy of the posterior subtemporal keyhole approach (PSA) combined with transchoroidal approach (TCA) to the region around ambient cistern and to quantitatively measure the exposure areas of ambient cistern. **Methods**　PSA and TCA were performed in same keyhole craniotomies on 8 cadaver heads (16 sides) to research anatomic features of the region around ambient cistern and quantitative measurements of related structures were carried out using navigation system. **Results**　When PSA was performed in the proper selected keyhole craniotomy, most of Labbe's veins did not hinder the surgical manipulations. In addition, the CN Vth, the P2a and the lateral surface of brainstem could be well exposed. In TCA, with the same keyhole craniotomy, the vertical distance between the fimbria and lateral geniculate body increased from 5.28 ± 0.46mm to 11.18 ± 0.57mm after caudal retraction of hippocampus. Except one case, the P2p could be exposed using the TCA. **Conclusion**　Using PSA combined with TCA can expose inferior and superior part of ambient cistern respectively. The midpoint of the internal edge of the parahippocampal gyrus on coronal MRI images provides landmark to choose appropriate approaches.

Key words　Keyhole approach; Posterior subtemporal; Transchoroidal approach; Ambient cistern; Quantitative measurements

环池周围病变结构复杂,部位深在,内含重要动静脉、穿支血管和脑神经,一直是神经外科治疗手术的难点,单一入路很难处理整个环池周围疾病[1]。在同一锁孔骨窗中,应用后颞下入路(posterior subtemporal approach,PSA)合并经脉络裂入路(transchoroidal approach,TCA)可以提供对整个环池上部和下部的较好显露,但目前尚无对此的研究结果。本研究中,我们在合适的锁孔骨窗中,行 PSA 联合 TCA 显露环池周区,并采用神经导航工具,定量测量显露范围,拟为其临床应用提供解剖学基础与依据。

材料与方法

1. 材料:无明显颅内疾病的成人尸头标本 8 具(16 侧),头围大小无明显差异。10% 甲醛溶液固定,红、蓝乳胶灌注动静脉后,放置于 75% 乙醇溶液中浸泡软化 1 周。Müller 手术显微镜(3 ~ 25 倍),Stealthstation 导航系统(Medtronic),1.5 tesla 磁共振,磨钻,头架以及常规显微器械。

2. 方法:标本术前标记,行 MRI 薄层扫描,资料输入导航系统。先行 PSA 观察和测量,然后将标本重新放置于乙醇中浸泡软化 1 周,待脑组织完全复位后再经同一骨窗行 TCA 观察和测量。采用导航系统下两个目标点的空间距离来测量相应结构的显露长度,数据使用均数 ± 标准差来表示。利用导航棒在显微镜下确认环池显露的前后和上下界。(1)PSA:尸头侧卧固定于头架上,向对侧旋转 95° ~ 100°,向下方侧屈 20°,后仰 15°,使乳突处于术野最高点。做平行颧弓上缘的延长线 1 向耳后延伸,垂直延长线 1 平耳廓后缘做延长线 2。切口位于延长线 2 上,下方起自延长线 1 稍下方,向上方延伸约 5cm。逐层切开皮肤、皮下和骨膜层,在乳突上嵴、颞鳞缝、顶乳缝交点处钻关键孔,用铣刀作一长 3cm,高 2.5cm 的骨瓣,骨瓣下缘平顶乳缝,长度为骨孔前 2cm,后 1cm。继续将骨窗下缘向下方稍磨除,显露横、乙状窦转角处上缘(图 1)。切开硬膜,若 Labbe's 静脉汇入点位于骨窗范围内,则将静脉两侧蛛网膜做锐性解剖,游离静脉。牵开颞叶,挑起天幕游离缘,在滑车神经后方向外切开天幕至岩上窦,向前外侧翻起天幕瓣。将小脑方叶前角向后外牵开固定,显露下方的三叉神经根起点,增加脑桥后外侧壁显露范围。识别中脑外侧沟和中脑脑桥沟,将两者交点记为 A 点(图 3)。(2)TCA:骨窗位置同前。在导航工作站上确认颞下沟位置,沿颞下沟做 2.5cm 长切口。在导航棒的指引下达颞角。自下脉络点向后切开穹隆伞带约 2cm,打开脉络裂,向尾侧轻拉海马体,显露环池上部(图 4)。

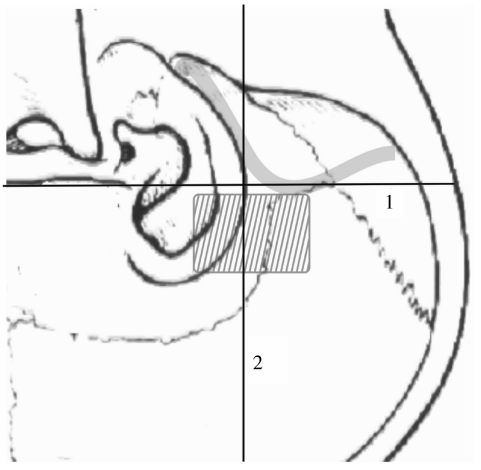

图 1　锁孔经后颞下联合经脉络裂入路骨窗位置

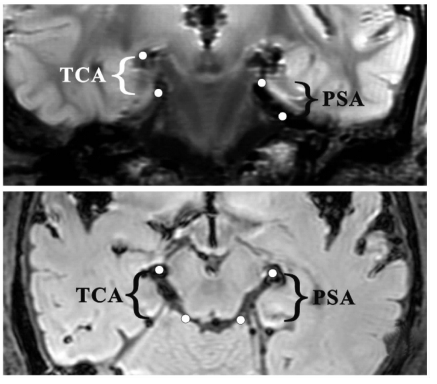

图 2　导航示经锁孔 PSA 和 TCA 环池显露范围

上图为冠状位,下图为水平位,圆点为导航探针尖端

结　　果

1. PSA:颞叶后下部外侧面由颞中回和颞下回构

成,变异较多,颞下沟的位置不明显或消失。Labbe's 静脉汇入点 68.75%(11/16)在骨窗外,18.75%(3/16)平骨窗后缘,12.5%(2/16)在骨窗范围内。将小脑方叶前角稍向后外侧牵开后即可显露三叉神经脑干起点。滑车神经自四叠体池发出,前行至大脑脚后缘与天幕游离缘相交,并行走于游离缘的下方。环池下部可见 P2a 段,自后交通动脉至海马旁回下缘,P2a 内侧可见其发出的脉络膜后内侧动脉,绕中脑外侧面向后至四叠体池。P2a 段前部的上方有时可见脉络膜前动脉的池段,自下而上进入下脉络点。天幕下方可见小脑上动脉走行于三叉神经根上方,经过短暂的共干后很快分为背、腹两支向后走行(图 3)。各结构显露长度见表 1。导航系统显示,环池前界显露范围达大脑脚后缘稍前方,后界达四叠体,上界达海马旁回内缘中点,下界达天幕(图 2)。

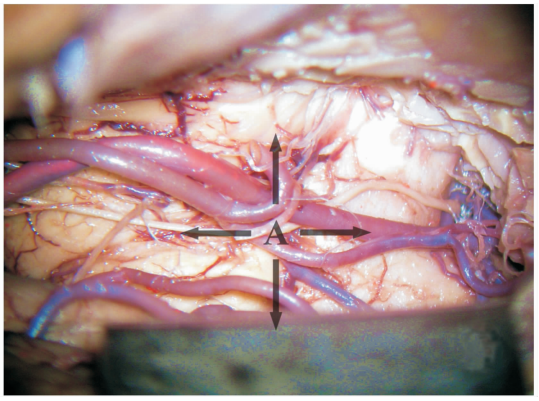

图 3　右侧 PSA 天幕切开后脑干外侧面显露结构和范围

A 点为中脑脑桥沟和中脑外侧沟交点,
同时可见天幕下方小脑上动脉背腹支

表 1　经锁孔 PSA 各结构显露长度($\bar{x} \pm s$,mm)

显露结构	显露长度
三叉神经	10.02 ± 0.76
P2a 段	16.32 ± 2.02
脑干外侧面 A 点上方	7.5 ± 0.19
脑干外侧面 A 点下方	11.04 ± 0.27
脑干外侧面 A 点前方	15.72 ± 0.52
脑干外侧面 A 点后方	10.16 ± 0.38

2. TCA:颞角外侧壁自外向内由胼胝体毡、视放射和室管膜构成,顶壁为背侧丘脑底。内侧壁为脉络裂颞部,其上缘为背侧丘脑向下方形成的小嵴,称为背侧丘脑带,下缘为穹隆伞向上方形成的小嵴,称为穹隆伞带,脉络丛即附着与背侧丘脑带和穹隆伞带之间。颞角内的动静脉多经行背侧丘脑带,而穹隆伞带相对成为无血管区。环池的顶壁为背侧丘脑底面,前方可见视束,向后止于外侧膝状体,外侧膝状体的后内侧可见较小的内侧膝状体,后外侧可见较大的背侧丘脑枕。脉络膜前动脉的脉络丛段由下脉络点进入颞角,脉络膜后外侧动脉多起自于大脑后动脉 P2p 段,由内向外经脉络裂进入颞角。P2p 段起自于大脑脚后缘,止于中脑后缘,行程平海马沟,向尾侧轻拉海马体后多可显露(图 4)。但在本实验中有 1 例低位 P2p(6.25%),经 TCA 未能显露。各结构显露长度见表 2。导航系统显示,环池前、后界显露范围与 PSA 相同,上界达环池顶壁,下界达海马旁回内缘中点(图 2)。

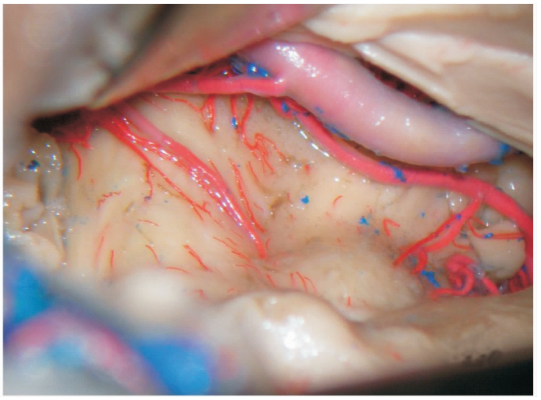

图 4　右侧 TCA 牵拉海马体后显露结构和范围

可见 P2p 视束、脉络膜后外侧动脉、
外侧膝状体、内侧膝状体

表 2　经锁孔 TCA 各结构显露长度($\bar{x} \pm s$,mm)

显露范围	显露长度
颞下沟距天幕距离	14.6 ± 0.43
穹隆伞至外侧膝状体(牵拉海马前)	5.28 ± 0.46
穹隆伞至外侧膝状体(牵拉海马后)	11.18 ± 0.57
P2p 段	12.14 ± 1.88

讨　　论

1. 手术入路的选择:脚池内侧壁为大脑脚,外侧壁为海马沟回,内含 P2a 段;环池前起脚池后部,后至四叠体池,内壁为中脑被盖部,外壁为海马旁回,内含 P2p 段[2]。环池周围解剖结构复杂,病变种类众多,对环池的安全显露更是对神经外科医生的挑战。后颞下入路提供了至环池下部最近的外侧通道,但其不足在于术中对颞叶的持续牵拉,可能会导致桥静脉损伤,静脉梗死,颞叶水肿等并发症[3]。锁孔 PSA 由 Perneczky[4] 提出,为治疗环池周区中、小型病变提供了新的选择。较小的骨窗一方面限制了对颞叶的牵拉,另一方面利用"锁孔"效应,病变部位越深,手术野越大,可以对整个环池下部提供足够的操作空间。但同常规后颞下入路相同,锁孔 PSA 至环池上部的

手术视线被海马旁回的内侧面所阻挡,增加颞叶牵拉后位于海马旁回上方 P2p 段也随之上抬,显露范围很小。锁孔联合入路有助于增加显露范围[5],经无血管的穹隆伞带切开脉络裂颞部,是达环池上部极好的手术通道[6]。因此,在锁孔手术中联合使用 TCA 能够有效的弥补锁孔 PSA 的不足,安全显露环池上部。

2. 联合入路的骨窗位置和皮质切口选择:对后颞下锁孔的骨窗位置目前尚无定论。乳突上嵴、颞鳞缝、顶乳缝交点恰好位于横、乙状窦转角处的前上缘[7],若骨瓣下缘在该点以下,有损伤静脉窦的可能;若在该点以上,需继续向下磨除骨质以显露静脉窦,增加术后骨缺损范围。骨瓣前界在该点前方 2cm,靠近下脉络点体表投影(平外耳道[8]),便于充分显露脉络裂颞部;后界在该点后方 1cm,避免显露 Labbe's 静脉汇入点(多在横、乙状窦转角处后方 1cm 以上),影响颞叶可牵拉幅度。上述的骨瓣和相应的切口设计,能同时满足锁孔 PSA 和 TCA 的要求。颞中回入路是经皮质至脉络裂颞部最短的手术路径,但其可能损伤视放射 Meyer's 袢和 Wernicke's 区。经颞下回、枕颞沟入路时,由于手术径路并非正对脉络裂,手术视线受阻,需增加向上方牵拉颞叶和向下方牵拉海马的幅度。颞下沟入路是较好的选择,尽管颞下沟变异较大,但采用 MRI 导航系统,可以寻找颞下沟的准确位置,并沿最短的白质径路进入颞角,来弥补人为经验的不足。

3. 锁孔 PSA 和锁孔 TCA 的临床应用:锁孔 PSA 和 TCA 分别适合处理环池下部和上部病变。我们认为,在 MRI 冠状位上,海马旁回内缘中点是入路选择的解剖标志点。环池内病变越在该点的上方,经 TCA 显露越容易,经 PSA 显露越困难;反之,病变越在该点的下方,经 PSA 显露越容易,经 TCA 显露越困难。P2p 是环池内最重要的血管,一般位于环池上部,经 TCA 绝大多数可以显露,仅少数低位 P2p(本组 6.25%)可经 PSA 显露。

然而,实验室中的研究结果不能完全反映术中复杂的实际情况。就锁孔 PSA 而言,对 Labbe's 静脉损伤的可能性始终存在,切开天幕可能损伤滑车神经、三叉神经和岩上窦,术前颞叶水肿和发达的天幕窦的存在都会影响显露效果。就锁孔 TCA 而言,病变可能推挤视放射和 Wernicke's 区造成判断错误;颞角的移位和闭塞会给寻找脉络裂带来困难;向尾侧牵拉海马体可能损伤海马结构,尤其是对主侧的损伤可能会影响人格和记忆。完善的术前影像检查以及术中对功能区的定位可以将这些因素的影响降至最低。

参考文献

1　许百男,孙正辉. 颅内后循环动脉瘤的手术策略. 中华医学杂志,2005,85:2234 - 2235

2　Rhoton AL. The supratentorial arteries. Neurosurgery, 2002, 51:53 - 120

3　王峰,孙涛,李新钢,等. 环池及其手术入路的显微解剖学研究. 中华医学杂志,2007,87:165 - 169

4　Taniguchi M, Perneczky A. Subtemporal keyhole approach to the suprasellar and petroclival region: microanatomic considerations and clinical application. Neurosurgery, 1997, 41:592 - 601

5　陈亮,毛颖,张荣,等. 幕上下联合锁孔入路显露岩斜区的显微解剖. 中华显微外科杂志,2008,31:42 - 45

6　Rhoton AL. The lateral and third ventricles. Neurosurgery, 2002, 51:207 - 271

7　Rhoton AL. The temporal bone and transtemporal approaches. Neurosurgery, 2000, 47:211 - 266

8　Siwanuwatn R, Deshmukh P, Zabramski JM, *et al*. Microsurgical anatomy and quantitative analysis of the transtemporal - transchoroidal fissure approach to the ambient cistern. Neurosurgery, 2005, 57:228 - 235

(收稿:2010 - 07 - 09)

多烯磷脂酰胆碱改善脂肪肝大鼠肝脏脂质沉积的作用机制研究

李红山　陈少东

摘　要　目的　探讨多烯磷脂酰胆碱对高脂饮食脂肪肝大鼠肝脏脂质沉积的抑制效应及其机制。**方法**　采用单纯高脂饮食诱导的大鼠脂肪肝模型。在造模 6 周后,随机分为模型组和多烯磷脂酰胆碱组,分别灌胃给予饮用水和相应药物,疗程 4 周,

作者单位:315000　宁波市传染病医院肝炎科(李红山);361000　厦门大学医学院(陈少东)