超声在不同分型血友病 A 患者关节状况评估的应用价值

庞　岚　刘水澎　刘　洋　孙玉伟　张　莹　张　曼　李　宁　李晓松　闫振宇　马　琳　谢燕燕　张树华

摘　要　目的　分析不同分型血友病 A 患者关节的超声特征及临床意义。**方法**　选取 2017 年 10 月 ~2018 年 5 月于笔者医院就诊的 31 例血友病 A 患者为研究对象,对其进行超声评分。将 31 例血友病 A 患者按照凝血因子水平不同分为轻型、中间型及重型 3 种类型。对每个患者的双侧肘关节、膝关节及踝关节的滑膜厚度、滑膜血流、关节腔积液及骨软骨改变进行超声评分,将各关节的上述评分累加即为超声总评分。分析各关节超声总评分、滑膜厚度评分、滑膜血流评分、关节腔积液评分、骨软骨改变评分在不同分型血友病 A 患者中的差异。**结果**　31 例血友病 A 患者均为男性,中位年龄 19.0(3 ~68)岁。轻型、中间型及重型血友病 A 患者各关节超声总评分比较,差异有统计学意义($P<0.05$)。进一步两两比较,轻型与重型血友病 A 患者各关节超声总评分比较,差异有统计学意义($P<0.05$)。轻型、中间型及重型血友病 A 患者滑膜血流评分比较,差异有统计学意义($P<0.05$)。进一步两两比较,轻型和重型血友病 A 患者滑膜血流评分比较,差异有统计学意义($P<0.05$)。轻型、中间型及重型血友病 A 患者骨软骨改变超声评分比较,差异有统计学意义($P<0.05$)。进一步两两比较,中间型和重型、轻型和重型血友病 A 患者骨软骨改变超声评分比较,差异有统计学意义($P<0.05$)。**结论**　超声可以为临床诊断血友病性骨关节病提供影像学依据,亦可作为血友病性骨关节病病情评估依据。

关键词　血友病 A　不同分型　滑膜厚度　滑膜血流　关节腔积液　骨软骨改变

中图分类号　R445.1　　**文献标识码**　A　　**DOI**　10.11969/j.issn.1673-548X.2019.05.024

Ultrasound Evaluation of Joint Status in Patients with Different Hemophilia A Application Value.

Pang Lan, Liu Shuipeng, Liu Yang, et al. North China University of Technology Affiliated Hospital, Hebei 063000, China

Abstract　Objective　To analyze the ultrasound features and clinical significance of joints in patients with different hemophilia A. **Methods**　Thirty - one patients with hemophilia A who were admitted to the author's hospital from October 2017 to May 2018 were enrolled in the study. 31 patients with hemophilia A were divided into three types: light, intermediate and heavy according to the level of clotting factors. Ultrasound scoring was performed on the synovial thickness, synovial blood flow, joint cavity effusion and osteochondral changes of the elbow joint, knee joint and ankle joint of each patient, and the above scores of each joint were added as the total ultrasound score. The differences of total joint ultrasound score, synovial thickness score, synovial blood flow score, joint effusion score and osteochondral change score in different hemophilia A patients were analyzed. **Results**　31 patients with hemophilia A were male, with a median age of 19.0 (3 to 68) years. There were significant differences in the total ultrasound scores of the patients with mild, intermediate and severe hemophilia A ($P<0.05$). Further, the difference between the total scores of the joints of patients with mild and severe hemophilia A was statistically significant ($P<0.05$). The differences in synovial blood flow scores between patients with mild, intermediate and severe hemophilia A were statistically significant. The significance of learning ($P<0.05$), further two - two comparison, the difference of synovial blood flow scores in patients with mild and severe hemophilia A was statistically significant ($P<0.05$). There were significant differences in the scores of osteochondral changes in patients with mild, intermediate and severe hemophilia A ($P<0.05$). Further comparison between the two groups was performed in patients with intermediate and severe, mild and severe hemophilia A. The difference in ultrasound scores was statistically significant ($P<0.05$). **Conclusion**　Ultrasound can provide imaging evidence for clinical diagnosis of hemophilic osteoarthrosis, and can also be used as a basis for evaluation of hemophilic osteoarthrosis.

Key words　Hemophilia A; Different classification; Synovial thickness; Synovial blood flow; Joint cavity effusion; Osteochondral changes

---

基金项目:河北省政府临床医学优秀人才基础与培养项目(361036)

作者单位:063000　唐山,华北理工大学附属医院超声科(庞岚、刘水澎、刘洋、孙玉伟、张莹、张曼、李宁、李晓松、马琳、张树华),血液科(闫振宇、谢燕燕)

通讯作者:张树华,电子信箱:shuhuazhang333@126.com

血友病是由于基因缺陷导致凝血因子Ⅷ或Ⅸ先天性缺乏的一组遗传性出血性疾病,分为血友病 A(凝血因子Ⅷ缺乏)和血友病 B(凝血因子Ⅸ缺乏)。轻微的损伤即可引起血友病患者出血,严重者可出现自发性出血,通常以负重关节最常见,而且可以进展为多靶关节损害[1]。当关节发生反复的出血时可以引起滑膜的增生及滑膜内新生血管的生成,进而会导致软骨的损害以及骨表面的损伤,反复的出血事件可导致关节发生退行性的改变,这是中间型和重型血友病患者最常见的关节并发症[2~4]。因此,识别关节轻微的改变并及时给予治疗是保存关节功能的前提条件。通过影像学的检查方法可以发现关节病变,对关节损伤进行影像学评估进而定期监测血友病患者的关节状态和疾病进展情况[5]。

本研究旨在通过分析血友病 A 患者各关节的超声特征,研究超声评估血友病 A 患者关节病变的价值及临床意义。

资料与方法

1. 一般资料:选取 2017 年 10 月 ~2018 年 5 月于笔者医院血液科就诊的 31 例血友病 A 患者为研究对象,将 31 例患者按照凝血因子Ⅷ活性分为 3 种类型,即轻型(FⅧ:C >5% ~40%)9 例、中间型(FⅧ:C 1% ~5%)11 例及重型(FⅧ:C <1%)11 例。对每例患者双侧肘关节、膝关节及踝关节进行超声评分,共检测肘关节(62 个)、膝关节(62 个)及踝关节(62 个)。

2. 检查仪器:德国西门子 S2000 Helx 超声诊断仪,9L4 高频线阵探头,选择预设肌骨条件。

3. 检查方法:利用 UltraSound 血友病早期关节病变检测系统(HEAD - US),即一种快速执行的检查技术(检查时间 < 每个关节 2min),识别双侧肘关节、膝关节及踝关节的关节损伤病变。对肘关节(桡骨、冠突、环状、鹰嘴骨),膝关节(髌上、髌骨旁)和踝关节(胫骨和距下关节的前后凹陷)的主要凹陷进行系统评估并进行超声评分,尤其在关节积液及滑膜增生的检测中有高度灵敏性。通过 HEAD - US 法评估每个关节的骨软骨表面(肘关节肱骨远端骨骺的前部、膝关节股骨滑车和踝关节距骨穹隆前部)对骨软骨损伤进行超声评分。

4. 观察项目:(1)二维灰阶成像:关节有无渗出、滑膜厚度、软骨厚度及轮廓、骨皮质线完整性。(2)PDUS(脉冲重复频率 1.3kHz):探查增生滑膜层的血流信号,判定滑膜血管的生成。

5. 血友病性骨关节病的超声评分标准:详见表 1。将各关节滑膜厚度评分、滑膜血流评分、关节腔积液评分以及骨软骨改变评分相加即可得到各关节的超声总评分。

表 1　滑膜厚度、滑膜血流、关节腔积液、骨软骨改变评分标准

评分	滑膜厚度[6]	滑膜血流[7]	关节腔积液[8]	骨软骨改变[9]
0	<2mm	滑膜内无彩色血流信号	<2mm	骨、软骨表面光滑
1	滑膜轻度增厚,在小关节面不高出两骨最高点连线水平,大关节滑膜厚度≥2mm 且≤5mm	滑膜内探及 1 ~2 处点状血流信号	≥2mm 且≤5mm	骨、软骨表面不光滑,但无骨质缺损
2	滑膜中度增厚,小关节滑膜凸出两骨最高点连线,未达骨干,大关节滑膜厚度 >5mm 且≤9mm	滑膜内探及 3 ~4 处短线状血流信号且分布不超过 1/2 滑膜面积	>5mm 且≤10mm	骨、软骨表面轻微骨质缺损
3	滑膜重度增厚,小关节滑膜延伸达骨干,大关节滑膜厚度 >9mm	滑膜内探及树枝状、网状血流信号且分布超过 1/2 滑膜面积	>10mm	骨、软骨表面缺损形成广泛骨破坏

6. 统计学方法:采用 SPSS 22.0 统计学软件对数据进行统计分析,检验参数是否符合正态分布及方差齐性。轻型、中间型及重型血友病 A 患者各关节超声总评分比较、滑膜厚度评分比较、滑膜血流评分比较、关节腔积液评分比较及骨软骨改变评分比较采用秩和检验,以 $P<0.05$ 为差异有统计学意义。

结　　果

1. 一般情况:收集血友病患者轻型者 9 例(54 个关节),中间型者 11 例(66 个关节),重型者 11 例(66 个关节),重型者 11 例(66 个关节),合计血友病患者 31 例,186 个关节。

2. 轻型、中间型、重型血友病 A 患者各关节超声

总评分轻型、中间型及重型血友病 A 患者各关节超声总评分比较，差异有统计学意义（$P<0.05$）。两两比较，轻型与重型血友病 A 患者各关节超声总评分比较，差异有统计学意义（$P<0.05$）；轻型与中间型、中间型与重型血友病 A 患者各关节超声总评分比较，差异无统计学意义（$P>0.05$），详见表 2。

表 2　不同分型血友病 A 患者各关节超声总评分比较

型别	关节数	评分	P
轻型	54	2.00(0.00～4.25)*	
中间型	66	2.00(0.00～8.00)	0.003
重型	66	5.00(1.00～11.00)	

与重型血友病 A 患者各关节超声评分比较，* $P<0.05$

3. 轻型、中间型、重型血友病 A 患者滑膜厚度超声评分：轻型、中间型及重型血友病 A 患者滑膜厚度超声评分比较，差异无统计学意义（$P>0.05$），详见表 3。

表 3　不同分型血友病 A 患者滑膜厚度超声评分比较

型别	关节数	滑膜厚度评分	P
轻型	54	0.50(0.00～1.00)	
中间型	66	1.00(0.00～2.00)	0.075
重型	66	1.00(0.00～3.00)	

4. 轻型、中间型、重型血友病 A 患者滑膜血流超声评分：轻型、中间型及重型血友病 A 患者滑膜血流评分比较，差异有统计学意义（$P<0.05$）。两两比较，轻型和重型血友病 A 患者滑膜血流评分比较，差异有统计学意义（$P<0.05$）；轻型与中间型、中间型与重型血友病 A 患者滑膜血流评分比较，差异无统计学意义（$P>0.05$），详见表 4。

表 4　不同分型血友病 A 患者滑膜血流超声评分比较

型别	关节数	滑膜血流评分	P
轻型	54	0.00(0.00～1.00)*	
中间型	66	1.00(0.00～2.00)	0.036
重型	66	1.00(0.00～3.00)	

与重型血友病 A 患者滑膜血流评分比较，* $P<0.05$

5. 轻型、中间型、重型血友病 A 患者关节腔积液超声评分：轻型、中间型及重型血友病 A 患者关节腔积液超声评分比较，差异无统计学意义（$P>0.05$），详见表 5。

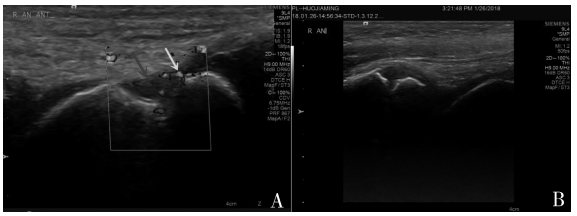

图 1　血友病 A 患者踝关节超声（前纵切面探查）检查结果

A. 左图示重型血友病 A 患者踝关节前纵切面滑膜增生（黑色箭头）及滑膜新生血管生成（白色箭头）；B. 轻型血友病患者踝关节前纵切面，未探及明显滑膜增生及滑膜新生血管生成

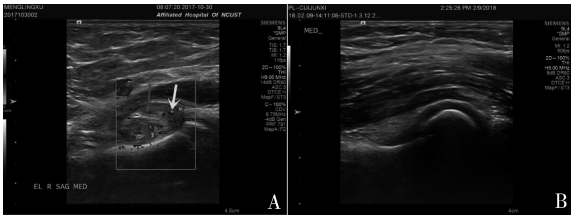

图 2　血友病 A 患者肘关节超声（内侧面探查）检查结果

A. 中间型血友病 A 患者肘关节内侧面滑膜增生（黑色箭头）及滑膜新生血管生成（白色箭头）；B. 轻型血友病患者肘关节内侧面，未探及明显滑膜增生及滑膜新生血管生成

表 5　不同分型血友病 A 患者关节腔积液超声评分比较

型别	关节数	关节腔积液评分	P
轻型	54	1.00(0.00～1.00)	
中间型	66	0.00(0.00～1.00)	0.187
重型	66	0.00(0.00～1.00)	

6. 轻型、中间型、重型血友病 A 患者骨软骨改变超声评分：轻型、中间型及重型血友病 A 患者骨软骨改变超声评分比较，差异有统计学意义（$P<0.05$），两两比较，中间型与重型、轻型与重型血友病 A 患者骨软骨改变超声评分比较，差异有统计学意义（$P<0.05$）；轻型与中间型血友病 A 患者骨软骨改变超声评分比较，差异无统计学意义（$P>0.05$），详见表 6。

表 6　不同分型血友病 A 患者骨软骨改变超声评分比较

型别	关节数	骨软骨改变评分	P
轻型	54	0.00(0.00～0.25)*	
中间型	66	0.00(0.00～0.00)*	0.000
重型	66	0.00(0.00～3.25)	

与重型血友病 A 患者骨软骨改变超声评分比较，* $P<0.05$

讨　　论

血友病是一组出血性疾病，关节出血是血友病患者最常见的出血类型。长期反复发生的关节出血，会发生关节腔积液、滑膜增厚、滑膜血管增生等改变，严重时可以引起骨软骨的病变。一旦引发骨质发生改

变时,关节的功能会严重受限,而且很难逆转。因此,早期识别关节病变的程度对于保持关节功能具有十分重要的意义。笔者对关节病变的影像学检查方法有多种,通常认为磁共振成像(MRI)是目前监测血友病关节病变的金标准,但是它不能在单个研究中评估多个关节,而且检查时间不能短于每关节 25 ~ 30min 以获取关节表面状态的准确信息[10]。此外,MRI 成像可能需要儿童镇静处理,不能用于连续随访,并且在没有关节积液的情况下,需要关节内注射造影剂以描绘初始骨软骨改变的准确性[11]。有研究证明超声在血友病关节病变方面与 MRI 存在显著相关性,同时在滑膜及软骨改变方面与 MRI 检出率无明显差异性,而且能量多普勒超声(PDUS)可识别增生滑膜上的血流信号[12,13]。综上所述,超声在诊断血友病性关节病方面具有独特的优势。

本研究发现轻型、中间型及重型血友病 A 患者的各关节超声总评分之间比较,差异有统计学意义,两两比较的结果得到轻型和重型血友病 A 患者各关节超声总评分比较,差异有统计学意义,说明血友病性骨关节病变在重型血友病 A 患者中更严重,重型血友病 A 患者由于因子水平低而易于发生自发性关节出血,导致关节的损害程度重,轻型血友病 A 患者由于因子水平高自发性关节出血的发生率低,关节病变相对于重型患者轻,关节超声评分低。滑膜血流评分在轻型、中间型及重型血友病 A 患者中比较,差异有统计学意义,其中在重型血友病 A 患者中滑膜血管增生情况比轻型患者更严重(图 1)。滑膜血管的增生使关节更容易出血,形成了关节病变“出血 - 滑膜血管增生 - 再出血”的恶性循环,这也是重型血友病 A 患者关节病变严重的原因之一。骨软骨的改变在轻型、中间型及重型血友病 A 患者中比较,差异有统计学意义,其中在重型及轻型血友病 A 患者比较,差异有统计学意义,骨软骨改变主要发生在重型血友病 A 患者,重型血友病 A 患者自发性出血的频率较高,关节反复的出血最终引起骨软骨改变。滑膜厚度评分及关节腔积液评分在 3 种类型血友病 A 患者中比较,差异无统计学意义。

本研究结果显示,重型血友病 A 患者发生血友病性骨关节改变较严重,滑膜血管增生及骨软骨改变情况更为突出。由于关节发生骨软骨改变后,关节恢复正常所需的时间更久,严重者可能发生不可逆性的改变。因此,在临床上对于重型血友病 A 患者的关节出血治疗需要更长的时间,所能恢复的期望值有限。对于中间型血友病 A 患者的各关节超声总评分、各关节滑膜血流评分及骨软骨改变评分介于轻型与重型之间,导致其原因一方面可能是中间型血友病 A 患者是自轻型向重型的过渡,因此评分介于二者之间,另一方面可能因患者病例数较少,需收集更多数据及长期的观察,进一步的结果有待研究(图 2)。

综上所述,本研究得出超声可以识别不同分型血友病 A 患者关节的各种病变,可有效的对不同分型血友病 A 患者滑膜增生、滑膜血管生成、关节腔积液及骨软骨改变进行影像学评估,为评价血友病患者关节功能状态方面提供影像学依据。

参考文献

1 Simpson ML, Valentino LA. Management of joint bleeding in hemophilia[J]. Expert Rev Hematol, 2012, 5(4): 459 - 468

2 王鹏铭, 张璐, 窦银聪, 等. MRI 弥散加权成像 DWI 诊断血友病性骨关节病髌骨软骨病变的值研究[J]. 中国实用医刊, 2016, 43(7): 75 - 76

3 Rodriguez - Merchan EC, Jimenez - Yuste V, Aznar JA, *et al*. Joint protection in hemophilia[J]. Hemophilia, 2011, 17: 1 - 23

4 Di Minno MN, Ambrosino P, Franchini M, *et al*. Arthropathy in patients with moderate hemophilia a: a systematic review of the literature [J]. Semin Thromb Hemost, 2013, 39: 723 - 731

5 Martinoli C, Della Casa Alberighi O, Di Minno G, *et al*. Development and definition of a simplified scanning procedure and scoring method for hemophilia early arthropathy detection with ultrasound (HEAD - US)[J]. Thromb Haemost, 2013, 109: 1170 - 1179

6 Walther M, Harms H, Krenn V, *et al*. Correlation of power doppler sonography with vascularity of the synovial tissue of the knee joint in patients with osteoarthritisand rheumatoid arthritis [J]. Arthritis Rheum, 2001, 44(2): 331 - 338

7 Szkudlarek M, Court - Payen M, Jacobsen S, *et al*. Interobserver agreement in ultrasonography of the finger and toe joints in rheumatoid arthritis[J]. Arthritis Rheum, 2003, 48(4): 955 - 962

8 Schmidt WA, Schmidt H, Schicke B, *et al*. Standard reference values forn musculoskeletal ultrasonography [J]. Ann Rheum Dis, 2004, 63(8): 988 - 994

9 Disler DG, Raymond E, May DA, *et al*. Articular cartilage defects: in vitro evaluation of accuracy and inter - observer reliability for detection and grading with US[J]. Radiology, 2000, 215(3): 846 - 851

10 Tasbihi M, Pishdad P, Haghpanah S, *et al*. A comparison between MRI, sonography and functional independence Score in Haemophilia methods in diagnosis, evaluation and classification of arthropathy in severe haemophilia A and B[J]. Blood Coagul Fibrinolysis, 2016, 27(2): 131 - 135

11 Funk MB, Schmidt H, Becker S, *et al*. Modified magnetic resonance imaging score compared with orthopaedic and radiological scores for the evaluation of hemophilic arthropathy[J]. Hemophilia, 2002, 8: 98 - 103

12 申飞,张群霞,周慷,等. 超声检查对血友病患者膝关节状况评估的应用价值研究[J]. 重庆医学, 2017, 46(28): 3922 - 3924

13 李军,丁小玲,吕冰梅,等. 血友病性膝关节病的超声特征[J]. 中华血液学杂志, 2014, 35(5): 434 - 437

(收稿日期:2018 - 07 - 09)
(修回日期:2018 - 08 - 28)