adventitial inflammation[J]. Arch Med Res, 2012, 43(5): 406 – 410
7 Galley HF, Lowes DA, Allen L, *et al*. Melatonin as a potential therapy for sepsis: a phase Ⅰ dose escalation study and an ex vivo whole blood model under conditions of sepsis[J]. J Pineal Res, 2014, 56(4): 427 – 438
8 Marra A, McGrane TJ, Henson CP, *et al*. Melatonin in critical care[J]. Crit Care Clin, 2019, 35(2): 329 – 340
9 Hung MW, Kravtsov GM, Lau CF, *et al*. Melatonin ameliorates endothelial dysfunction, vascular inflammation, and systemic hypertension in rats with chronic intermittent hypoxia[J]. J Pineal Res, 2013, 55(3): 247 – 256
10 Yang GH, Li YC, Wang ZQ, *et al*. Protective effect of melatonin on cigarette smoke – induced restenosis in rat carotid arteries after balloon injury[J]. J Pineal Res, 2014, 57(4): 451 – 458
11 Rheinlander A, Schraven B, Bommhardt U. CD45 in human physiology and clinical medicine[J]. Immunol Lett, 2018, 196(10): 22 – 32
12 Lin J, Kakkar V, Lu X. Impact of MCP – 1 in atherosclerosis[J]. Curr Pharm Des, 2014, 20(28): 4580 – 4588
13 Kong DH, Kim YK, Kim MR, *et al*. Emerging roles of vascular cell adhesion molecule – 1 (VCAM – 1) in immunological disorders and cancer[J]. Int J Mol Sci, 2018, 19(4): 1057 – 1073
14 Reinisch W, Hung K, Hassan – Zahraee M, *et al*. Targeting endothelial ligands: ICAM – 1/alicaforsen, MAdCAM – 1[J]. J Crohns Colitis, 2018, 12(suppl_2): 669 – 677
15 Liang B, Wang X, Zhang N, *et al*. Angiotensin – (1 – 7) attenuates angiotensin Ⅱ – induced ICAM – 1, VCAM – 1, and MCP – 1 expression via the MAS receptor through suppression of P38 and NF – κB pathways in HUVECs[J]. Cell Physiol Biochem, 2015, 35(6): 2472 – 2482
16 Lin YT, Chen LK, Jian DY, *et al*. Visfatin promotes monocyte adhesion by upregulating ICAM – 1 and VCAM – 1 expression in endothelial cells via activation of p38 – PI_3K – Akt signaling and subsequent ROS production and IKK/NF – κB activation[J]. Cell Physiol Biochem, 2019, 52(6): 1398 – 1411
17 Wang Y, Liu X, Wang W, *et al*. The expression of inflammatory cytokines on the aorta endothelia are up – regulated in pinealectomized rats[J]. Inflammation, 2013, 36(6): 1363 – 1373

(收稿日期:2019 – 07 – 07)
(修回日期:2019 – 09 – 21)

磷酸甘油酸变位酶1(PGAM1)在胃癌组织中的表达及其临床意义

宋宜朋　高　超

摘　要　目的　分析磷酸甘油酸变位酶1(phosphoglycerate mutase1, PGAM1)在胃癌组织及癌旁正常组织中的表达程度,探讨PGAM1的表达与胃癌临床病理特征的关系。**方法**　选取2019年2~5月于徐州医科大学附属医院胃肠外科接受胃癌手术治疗的55例患者,采用免疫组化法检测55例患者胃癌组织及癌旁正常组织中PGAM1的表达水平,分析其水平与临床病理特征的关系。**结果**　55例患者胃癌组织中的PGAM1高表达率(34/55,61.8%)显著高于癌旁正常组织(18/55, 32.7%),差异有统计学意义($P<0.05$);PGAM1蛋白表达水平与患者的临床分期(TNM)、淋巴结转移有关($P<0.05$);与患者性别、年龄、肿瘤分化程度、肿瘤直径、脉管侵犯及浸润深度无关($P>0.05$)。**结论**　PGAM1在胃癌组织中呈高度表达,并且与胃癌的临床病理特征相关。

关键词　胃肿瘤　PGAM1　临床病例参数　免疫组化
中图分类号　R73　　**文献标识码**　A　　**DOI**　10.11969/j.issn.1673-548X.2020.04.036

Expression and Clinical Significance of Phosphoglycerate Mutase 1 (PGAM1) in Gastric Cancer. *Song Yipeng, Gao Chao. Xuzhou Medical University, Jiangsu 221000, China*

Abstract　Objective　To analyze the expression levels of Phosphoglycerate mutase 1 (PGAM1) in human gastric cancer and normal gastric tissues, and to explore the correlation between PGAM1 expression and the clinicopathological characteristics of gastric cancer. **Methods**　A total of 55 patients who received gastric cancer surgery from February 2019 to May 2019 in the gastrointestinal surgery department of affiliated hospital of xuzhou medical university were selected. The expression level of PGAM1 in gastric cancer tissues and adjacent normal tissues of 55 patients was detected by immunohistochemistry, and the relationship between its level and clinicopathological

作者单位:221000　徐州医科大学(宋宜朋);221000　徐州医科大学附属医院肿瘤科(高超)
通讯作者:高超,主任医师,副教授,硕士生导师,电子信箱:gaochaoly@sina.com

characteristics was analyzed. **Results**　The high expression rate of PGAM1 in 55 gastric cancer tissues (34/55, 61.8%) was significantly higher than that in normal gastric tissues (18/55, 32.7%), and the difference was statistically significant ($P<0.05$). PGAM1 protein expression was significantly correlated with clinical staging (TNM) and lymph node metastasis in patients with gastric cancer ($P<0.05$). Gender, age, tumor differentiation, tumor size, invasion depth and vascular invasion were not correlated with the patient ($P>0.05$). **Conclusion**　PGAM1 is highly expressed in gastric cancer tissues and is correlated with clinicopathological features.

Key words　Gastric tumor; PGAM1; Clinical case parameters; Immunohistochemical

胃癌是最常见的恶性肿瘤之一,发生率位于全球恶性肿瘤发生率第 5 位,病死率也高居第 2 位[1]。但胃癌起病较为隐匿,早期缺乏典型的临床表现,因此胃癌的早期诊治率较低。我国的早期诊治率仅 10% 左右,由此可见,早诊断、早治疗是目前改善胃癌患者预后的关键。研究表明,糖代谢异常是肿瘤细胞代谢的重要特征,无论氧气是否充足,肿瘤细胞均选择糖酵解途径获取能量,而糖酵解过程通常存在酶表达异常[2]。研究表明,该过程中的相关酶类可用于肿瘤的早期诊断及预后判断。磷酸甘油酸变位酶 1(phosphoglycerate mutase 1,PGAM1)是糖酵解途径重要的催化酶,在多种肿瘤组织中均存在高表达。本研究通过免疫组化法检测 PGAM1 在胃癌及癌旁正常组织中的表达水平,分析其与临床病理特征的关系,初步探讨 PGAM1 与胃癌的发生、发展及患者预后之间的关系。

材料与方法

1. 组织材料:选取 2019 年 2 ~5 月于徐州医科大学附属医院胃肠外科接受胃癌手术治疗的患者 55 例,其中男性 39 例,女性 16 例,患者平均年龄 60.5 ± 11.2 岁,所有患者术前均未行放疗、化疗及其他抗肿瘤治疗,术前均经病理证实为胃恶性肿瘤,且不合并其他原发恶性肿瘤,均有完整的手术记录资料及临床资料,术后标本送检。其中高分化肿瘤 11 例,中低分化肿瘤 44 例;临床病理分期:Ⅰ ~ Ⅱ期 30 例,Ⅲ ~ Ⅳ期 25 例。每例患者均切取肿瘤组织及癌旁正常组织(距肿瘤边缘 5cm 以上,病理证实未见癌组织浸润)作为对照。

2. PGAM1 表达水平检测:(1)取材:每例患者均分别取胃癌肿瘤组织、癌旁正常组织。(2)制片:组织经 10% 甲醛溶液固定,石蜡包埋,行连续切片(4μm 厚),脱蜡。免疫组织化学染色采用 SP 法,DAB 显色,光学显微镜观察并拍照;PGAM1 抗体、SP 试剂盒及 DAB 显色剂均购自徐州博立达生物技术有限公司。

3. 结果判读:组织切片中细胞为淡黄色至棕褐色者为阳性细胞标志。染色强度以多数细胞呈现的染色特性(染色深浅需与背景着色情况对比)计分:无着色(阴性)为 0 分,淡黄色(弱阳性)为 1 分,棕黄色(中阳性)为 2 分,棕褐色(强阳性)为 3 分。阳性细胞百分比即选取镜下 5 个视野(×400)的阳性细胞平均数:0 ~ 10% 为 0 分,11% ~ 25% 为 1 分,26% ~ 50% 为 2 分,51% ~ 75% 为 3 分,76% ~ 100% 为 4 分。每张切片的评分为染色强度评分与阳性细胞百分比评分的乘积,总分 <6 分记为低表达,总分≥6 分记为高表达。

4. 统计学方法:采用 SPSS 21.0 统计学软件对数据进行统计分析,两样本率的比较采用卡方(χ^2)检验确切概率法,PGAM1 蛋白表达水平与胃癌患者临床病例关系比较采用 χ^2 检验,以 $P<0.05$ 为差异有统计学意义。

结　　果

1. PGAM1 在不同组织的表达情况:根据免疫组化结果:PGAM1 蛋白阳性表达主要分布于细胞质中,胃癌组织中 PGAM1 高表达为 34 例(61.8%),癌旁正常组织中 PGAM1 高表达为 18 例(32.7%)。肿瘤组织中 PGAM1 高表达率明显高于癌旁正常组织,差异有统计学意义($P=0.015$,图 1、表 1)。

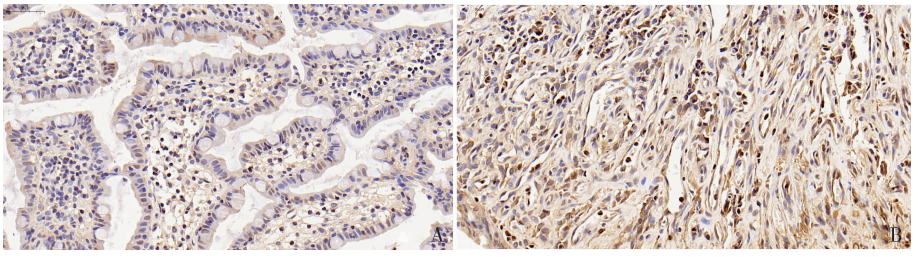

图 1　免疫组化法检测 PGAM1 在正常胃组织及胃癌组织中的表达(SP 法,×400)

A. 癌旁正常组织 PGAM1 表达(低表达);B. 胃癌组织 PGAM1 表达(高表达)

表 1　PGAM1 蛋白在胃癌组织和癌旁正常组织中的表达[n(%)]

组织类型	n	PGAM1 低表达	PGAM1 高表达	P
胃癌组织	55	21(38.2)	34(61.8)	0.015
癌旁正常组织	55	37(67.3)	18(32.7)	

2. 胃癌组织中 PGAM1 的表达与患者临床病理特征的关系：临床分期Ⅲ～Ⅳ期患者胃癌组织中的 PGAM1 表达水平明显高于Ⅰ～Ⅱ期患者（$P=0.011$），存在淋巴结转移患者的胃癌组织中的 PGAM1 表达水平显著高于无淋巴结转移的患者（$P=0.012$）；但胃癌组织中的 PAGM1 表达水平与患者性别、年龄、肿瘤分化程度、肿瘤直径、脉管侵犯及浸润深度均无关（$P>0.05$），详见表 2。

表 2　胃癌组织中的 PGAM1 蛋白的表达与胃癌患者临床病理特征的关系

项目	n	PGAM1 低表达	PGAM1 高表达	χ^2	P
性别					
男性	39	12	27	3.121	0.077
女性	16	9	7		
年龄(岁)					
<60	21	9	12	0.315	0.575
≥60	34	12	22		
肿瘤直径(cm)					
<5	34	14	20	0.338	0.561
≥5	21	7	14		
分化程度					
高	11	6	5	1.560	0.212
中、低	44	15	29		
浸润深度					
T_1	12	7	5	4.795	0.187
T_2	12	6	6		
T_3	16	4	12		
T_4	15	4	11		
淋巴结转移					
有	35	9	26	6.339	0.012
无	20	12	8		
脉管侵犯					
有	35	10	25	3.766	0.052
无	20	11	9		
肿瘤分期					
Ⅰ～Ⅱ	30	16	14	6.419	0.011
Ⅲ～Ⅳ	25	5	20		

讨　　论

肿瘤细胞的代谢异常成为近年来研究的热点，肿瘤细胞获取能量的主要方式是糖酵解，而正常细胞主要通过葡萄糖有氧氧化[3]。上调糖酵解酶的代谢不仅可以产生能量，还可以产生大分子生物合成的中间体，促进肿瘤存活、生长及增殖[4]。PGAM1 是糖酵解途径的重要酶之一，主要参与催化 3－磷酸甘油酸转化为 2－磷酸甘油酸，是糖酵解途径中唯一在转录水平上受抑癌基因 p53 调控的酶，PGAM1 表达增高为肿瘤细胞生长提供代谢优势，故 PGAM1 的高表达可能与肿瘤发生相关[5]。已有研究表明 PGAM1 蛋白在肝细胞癌、口腔鳞状细胞癌、肾透明细胞癌、结直肠癌和胶质瘤组织中的表达均较正常组织增高[3,6～9]。但目前尚无 PGAM1 蛋白在胃癌组织中表达情况的相关研究。本研究采用免疫组化技术检测胃癌组织以及癌旁正常组织中的 PGAM1 表达水平，结果表明 PGAM1 在胃癌组织中表达明显高于其在癌旁正常组织中的表达，提示 PGAM1 高表达可能与胃癌的形成相关，PGAM1 蛋白可以作为潜在的肿瘤标志物。

随着代谢酶非代谢功能研究的深入，同作为蛋白酶的丙酮酸激酶 M2 被发现可以调控染色体分离、细胞周期、基因转录及肿瘤发生的蛋白－蛋白相互作用[10～13]。PGAM1 也有类似功能，Zhang 等[14]研究发现 PGAM1 与 α－平滑肌肌动蛋白（ACTA2）存在相互作用，从而促进了乳腺癌细胞的迁移；且 PGAM1 可能与膜蛋白、结构蛋白及转录因子等上游信号蛋白相互作用，而这些信号蛋白调控着下游的流动性相关蛋白。以上机制均表明 PGAM1 可能参与调节肿瘤细胞迁移的过程。本研究结果显示存在淋巴结转移的患者胃癌组织中 PGAM1 表达水平显著高于无淋巴结转移的患者，临床分期Ⅲ～Ⅳ期患者胃癌组织中 PGAM1 表达水平明显高于Ⅰ～Ⅱ期患者（P 均 <0.05），结果符合相关机制研究结果，提示 PGAM1 可能与胃癌的进展和转移相关，PGAM1 的高表达可能提示胃癌患者的预后不佳。

抑制 PGAM1 异常表达可抑制肿瘤生长，Ko 等[15]研究发现抑制糖酵解的酶可有效杀死肝癌细胞等癌细胞。Ren 等[3]进一步研究发现，在肝细胞癌中下调 PGAM1 显著抑制了肿瘤细胞生长。Evans 等[16]提出化合物 EMJ3 对乳腺癌细胞中的 PGAM1 有抑制作用，PGAM1 可作为肿瘤治疗靶点。以上均提示降低 PGAM1 表达可抑制肿瘤进展，PGAM1 可能是肿瘤的潜在治疗靶点。

综上所述，本研究表明 PGAM1 在胃癌组织中表达明显高于其在癌旁正常组织中的表达，PGAM1 在胃癌组织中的表达与 TNM 分期及淋巴转移相关。PGAM1 的高表达可能提示胃癌患者的预后不佳，

PGAM1 在胃癌诊治过程中有望成为一种新的治疗靶点,但其作用机制还需进一步研究。

参考文献

1 Bray F, Ferlay J, Soerjomataram I, *et al*. Global cancer statistics 2018: GLOBOCAN estimates of incidence and mortality worldwide for 36 cancers in 185 countries[J]. CA Cancer J Clin, 2018, 68(6): 394 - 424

2 Tekade RK, Sun X. The Warburg effect and glucose - derived cancer theranostics[J]. Drug Discov Today, 2017,22(11):1637 - 1653

3 Ren F, Wu H, Lei Y, *et al*. Quantitative proteomics identification of phosphoglycerate mutase 1 as a novel therapeutic target in hepatocellular carcinoma[J]. Mol Cancer,2010,9:81

4 Sharif F, Rasul A, Ashraf A, *et al*. Phosphoglycerate mutase 1 in cancer: a promising target for diagnosis and therapy[J]. IUBMB Life, 2019:doi:10.1002/iub.2100

5 Cheung EC, Vousden KH. The role of p53 in glucose metabo - lism [J]. Curr Opin Cell Biol, 2010,22: 186 - 191

6 Zhang D, Wu H, Zhang X, *et al*. Phosphoglycerate mutase 1 predicts the poor prognosis of oral squamous cell carcinoma and is associated with cell migration[J]. J Cancer,2017,8(11):1943 - 1951

7 Li C, Shu F, Lei B, *et al*. Expression of PGAM1 in renal clear cell carcinoma and its clinical significance[J]. Int J Clin Exp Pathol,2015,8(8):9410 - 9415

8 Liu L, Wang S, Zhang Q. Identification of potential genes/proteins regulated by Tiam1 in colorectal cancer by microarray analysis and proteome analysis[J]. Cell Biol Int,2008,32(10):1215 - 1222

9 Liu ZG, Ding J, Du C, *et al*. Phosphoglycerate mutase 1 is highly expressed in C6 glioma cells and human astrocytoma[J]. Oncol Lett, 2018,15(6):8935 - 8940

10 Jiang Y, Li X, Yang W, *et al*. PKM2 regulates chromosome segregation and mitosis progression of tumor cells[J]. Mol Cell, 2014, 53(1): 75 - 87

11 Gao X, Wang H, Yang JJ, *et al*. Pyruvate kinase M2 regulates gene transcription by acting as a protein kinase[J]. Mol Cell, 2012, 45(5):598 - 609

12 Yang W, Xia Y, Ji H, *et al*. Corrigendum: nuclear PKM2 regulates β - catenin transactivation upon EGFR activation[J]. Nature, 2017, 550(7674):142

13 Luo W, Hu H, Chang R, *et al*. Pyruvate kinase M2 is a PHD3 - stimulated coactivator for hypoxia - inducible factor 1[J]. Cell, 2011, 145(5):732 - 744

14 Zhang D, Jin N, Sun W, *et al*. Phosphoglycerate mutase 1 promotes cancer cell migration independent of its metabolic activity[J]. Oncogene, 2017, 36(20):2900 - 2909

15 Ko YH, Pedersen PL. Glucose catabolism in the rabbit VX2 tumor model for liver cancer: characterization and targeting hexokinase[J]. Cancer Lett, 2001, 173(1):83 - 91

16 Evans MJ, Saghatelian A, Sorensen EJ. Target discovery in small - molecule cell - based screens by in situ proteome reactivity profiling [J]. Nat Biotechnol, 2005, 23(10):1303 - 1307

(收稿日期:2019 - 08 - 20)
(修回日期:2019 - 09 - 23)

奥布卡因凝胶用于双腔气管导管插管对麻醉恢复质量的影响

吴　豪　谈世刚　程鹏飞　罗中兵　周　翔

摘　要　目的　观察盐酸奥布卡因凝胶用于双腔气管导管插管对麻醉恢复质量的影响。**方法**　择期行全身麻醉胸腔镜下肺大疱切除手术(手术时间 <2h)患者 80 例,ASA Ⅰ ~ Ⅱ级,随机分成两组,即石蜡油组(对照组,S 组)、盐酸奥布卡因组(试验组,A 组)。两组患者均行左侧双腔气管导管插管,S 组患者双腔气管导管前端 2/3 均匀涂抹石蜡油润滑,A 组患者双腔气管导管前端 2/3 均匀涂抹盐酸奥布卡因凝胶。记录两组患者在入室时(T_0)、手术结束前 5min(T_1)、苏醒即刻(T_2)、拔管即刻(T_3)、拔管后 1min(T_4)、拔管后 5min(T_5)、拔管后 10min(T_6)、出室时(T_7)等各时间点的心率(HR)、平均动脉压(MAP)、心率 × 收缩压(RPP);观察患者在拔管期躁动、呛咳、屏气、声嘶的发生率,拔管后即刻、拔管后 1h、拔管后 6h 的咽痛视觉模拟评分(VAS)及舒适度。**结果**　与 S 组比较,A 组的 HR、MAP、RPP 波动较小,更加稳定;A 组躁动、声嘶发生率降低($P<0.05$),A 组在拔管后即刻、拔管后 1h VAS 评分低于 S 组($P<0.05$),A 组舒适度优于 S 组($P<0.05$)。**结论**　盐酸奥布卡因凝胶涂抹双腔气管导管能够稳定麻醉恢复期血流动力学、降低拔管期并发症发生率,提高患者舒适度,改善麻醉恢复质量。

关键词　奥布卡因　双腔管　血流动力学　恢复质量

中图分类号　R614　　**文献标识码**　A　　**DOI**　10.11969/j.issn.1673-548X.2020.04.037

作者单位:430070　武汉,中国人民解放军中部战区总医院麻醉科
通讯作者:周翔,副主任医师,电子信箱:zhouxiang188483@126.com